Aus der Chirurgischen Universitätsklinik in Marburg a. L.
(Direktor: Professor Dr. R. Klapp)

Untersuchungen über die Rückbildungsfähigkeit von Stauungszuständen im Nierenbecken und Harnleiter

Inaugural-Dissertation
zur Erlangung der Doktorwürde
in der Gesamten Medizin
der Hohen Medizinischen Fakultät
der Philipps-Universität Marburg

vorgelegt von

FRANZ v. STIEGLITZ
aus Kassel

Marburg-Lahn
Buchdruckerei Hermann Bauer
1935

Angenommen von der Medizinischen Fakultät Marburg
am 6. 3. 1935

Referent: Prof. Dr. Boeminghaus.
Korreferent: Prof. Dr. Klapp.

Gedruckt mit Genehmigung der Fakultät.

R. UNIV.
BIBLIOTHEEK
LEIDEN

Wilhelm Otto von Riedemann
in Dankbarkeit gewidmet

Digitized by the Internet Archive
in 2026

https://archive.org/details/IA41554421_0063

Die Nierenchirurgie gab in ihrer anfänglichen Entwicklung meistens der radikalen Methode zur operativen Behandlung eines Nierenleidens den Vorzug. Erst die technischen und erkenntnistheoretischen Fortschritte veranlaßten zu mehr konservativen Maßnahmen.

Es waren verschiedene Gründe, die dieser Entwicklung anfangs hemmend im Wege standen. Vor allem war der Einfluß der pathologischen Anschauungen auf die verschiedenen Disziplinen der Medizin auch in der Nierenchirurgie nicht ausgeblieben. Sie vollzog sich, wie von Lichtenberg sagt, ursprünglich auf rein pathologisch-anatomischer Grundlage und zwar ausschließlich auf der Grundlage der Organpathologie. Diese Betrachtungsweise schaltete selbstverständlich die Unterscheidung zwischen primären und sekundären Nierenkrankheiten völlig aus. Lediglich nach den pathologischen Endzuständen wurden die Krankheiten eingeordnet und somit die kausaltherapeutischen Möglichkeiten außer Acht gelassen. Als man aber versuchte, tiefer in die Nierenpathologie einzudringen und wesentliche Fortschritte in der diagnostischen Methodik erzielt wurden, erweiterte sich das Indikationsgebiet für die konservierenden therapeutischen Maßnahmen. Die klinischen und experimentellen Untersuchungen gaben nun ein ganz anderes, neues Bild von den physiologischen und pathologischen Vorgängen in der Niere. Gerade die Kenntnis des Nierenschicksals nach Operationen, Steinverschluß, oder nach sonst einer Krankheit der Nieren zeigte neue Wege der Therapie. In besonderem Maße trifft dies für die Nierensteinerkrankung zu. Während man früher nur wenig von den Folgen eines Steinverschlusses wußte und somit die Radikaloperation als die Operation der Wahl angesehen wurde, haben die neuesten Forschungsergebnisse bewiesen, daß sie häufig zu umgehen ist und somit die Erhaltung des Organs erreicht wird.

In der Steinkrankheit sehen wir ein sehr häufiges Bild der Nierenaffektionen. Daß sie in ihrer Frequenz im letzten Decennium zugenommen hat, zeigen u. a. die statistischen Feststellungen der Leipziger Universitäts-Klinik. Andererseits haben auch Caspar, Kielleuthner, Schramm, Rubritius u. A. m. eine erschreckende Zunahme an Steinen der Harnwege beobachtet. Daß diese Erkrankung trotz ihres gehäuften Vorkommens in ihrem klinischen Verlauf prognostisch günstiger gewertet werden kann als früher, verdanken wir der langjährigen Forschungsarbeit so vieler Autoren, die in unermüdlichem Streben die Symptome und Folgeerscheinungen der Steinkrankheit geklärt haben. Dabei wurde dem Studium des Nierenschicksals nach Steinverschluß des Ureters besonderes Interesse gewidmet und nach einer Klärung gesucht. Das Resultat dieser speziellen Forschungsarbeit soll im Nächsten kurz geschildert werden.

Die primäre Uretersteinerkrankung ist wohl sehr selten. Meistens handelt es sich hierbei um Steine, die sich in der Niere selbst gebildet haben. Hier können sie liegen bleiben und durch vermehrtes Wachstum Störungen der Nierentätigkeit verursachen. Ein großer Teil aber wandert vom Nierenbecken hinab und bleibt auf dem Wege zur Blase an irgendeiner Stelle des Ureters hängen. Selbstverständlich sind die drei physiologischen Engen Prädilektionsstellen hierfür. Daß die dritte Enge, nämlich das untere Ende des Ureters, bevorzugt wird, liegt an dem Lumen des Harnleiters, das dort normalerweise sehr eng ist und nach den Angaben von Albarran am Orificium vesicale 6 – 9 Charr. beträgt. Die Folge der Einklemmung ist ein totaler oder partieller Verschluß des Ureterlumens. Natürlich kann sich diese Einklemmung nach kurzer oder längerer Zeit lösen und der Stein bei einer Miktion spontan abgehen. So hat Jeanbreau selbst abgehende Steine von 7 – 8 mm Durchmesser beobachtet. Falls dieser günstige Umstand nicht eintritt, zeigen sich infolge der Harnsperre charakteristische Veränderungen an der Niere in ihrer anatomischen Beschaffenheit sowie in ihrer funktionellen Leistung.

Die bei bestehender Harnsperre nun auftretenden Folgeerscheinungen sind heutzutage hinreichend geklärt. Sie resultieren aus den veränderten Abflußbedingungen, die durch den partiellen oder totalen Verschluß des Ureters sich einstellen. Somit muß die Harnstauung bei allen weiteren Veränderungen als ursächliches Moment angesehen werden; die morphologischen Veränderungen, wie Erweiterung des Harntraktus, sind als sekundär anzusehen. Die Begriffe Stauung und Erweiterung sind demnach nicht gleichbedeutend. Von Lichtenberg sagt, daß das Resultat einer starken Stauung nicht eine starke Erweiteruug zu sein braucht. Sieht er doch in der individuellen und konstitutionellen Verschiedenheit der Steinträger einen ausschlaggebenden Faktor für die anatomische Form eines solchen Krankheitsbildes. Mögen auch solche Momente eine Rolle spielen, das Ergebnis einer lange dauernden Stauung ist, wie die einzelnen Arbeiten verschiedenster Autoren bewiesen haben, die Hydronephrose, die in ihren graduellen Unterschieden eine Abhängigkeit von der Dauer des Verschlusses zeigt.

Wohl wußte man schon früher, daß das Endresultat einer länger anhaltenden Harnsperre die Sackniere bezw. die Atrophie ist. Man war aber nicht in der Lage, diese pathologischen Bilder in ihrer verschiedenen Ausdehnung richtig zu bewerten und die schädigende Wirkung auf das Nierenparenchym klar zu erkennen. Durch die neuen Methoden der Funktionsprüfung und der Röntgenaufnahme in Form der Pyelographie wurden die technischen Voraussetzungen erfüllt, um den Grad der Nierenschädigung nachzuweisen. Denn es ist ja letzten Endes nicht gleichgültig zu wissen, ob der im Ureter eingeklemmte Stein nur eine Pyeloektasie verursachte, oder ob bereits eine hochgradige Hydronephrose das Parenchym völlig zerstört hat, da ja Therapie und Prognose weitestgehend davon abhängen. Da diese Mittel fehlten, versuchte man an Hand von klinischen Beobachtungen die Veränderungen nach Steineinklemmungen zu studieren, um dann Rückschlüsse auf den Zusammenhang zu ziehen.

Die Literatur ist nicht allzu reich an pathologisch-anatomischen Beobachtungen hierüber.

Borchard berichtet von einem Mann, der häufig an Steinkoliken litt, wobei mehrere Steine abgegangen waren. Die letzten drei Jahre vor seinem Tode war der Patient völlig beschwerdefrei gewesen. Die Sektion ergab eine völlige Obturation des einen Ureters durch einen Stein; außerdem bestand eine Atrophie der Niere. Ähnliches sahen Englisch, Bobroff u. A. m.

Andere Autoren konnten wiederum die Bildung von wahren Hydronephrosen durch Ureterverschluß feststellen.

Die gynaekologische Literatur erwähnt mehrere Fälle von akzidenteller Ureterunterbindung. Die Folgen dieses Passagehindernisses kommen hierbei nicht eindeutig zum Ausdruck. Einige beobachteten Hydronephrosenbildung, Andere berichten vom Gegenteil.

So waren also an Hand von klinischem und Sektionsmaterial keine verwertbaren Resultate über die genaue Reaktionsweise der Niere nach Steinverschluß zu erzielen. Man war deshalb gezwungen, auf experimentellem Wege durch künstliche Unterbindungen bei Hunden den Verlauf der Steineinklemmung zu verfolgen.

Die meisten Forscher bedienten sich zur Nachahmung des Steinverschlusses der Ureterligatur, da man glaubte, daß so analoge Verhältnisse geschaffen würden. Diese Ansicht findet sich auch in Conheims Ausspruch, den er in seinen Vorlesungen über allgemeine Pathologie geprägt hat: „Den Effekt der totalen Verschließung eines Ureters, zu deren Beobachtung beim Menschen die Einklemmung eines Nierensteines in irgendeinem Abschnitt des Harnleiters gar nicht so selten Gelegenheit gibt, kennen wir recht gut, weil nichts leichter ist, als durch die Ligatur eines Ureters beim Kaninchen oder Hund denselben herzustellen".

Uebereinstimmend wurde in diesen Versuchen festgestellt, daß der Ureterverschluß eine Harnstauung zur Folge hat, die je nach der Dauer der Blockade das Nierenbecken und den Harnleiter mehr oder weniger dilatiert. Wurde die Stau-

ung durch die Ligatur genügend lang aufrechterhalten, trat schließlich eine Hydronephrose, bezw. eine Atrophie des Nierenparenchyms ein, die zur völligen Vernichtung des funktionellen Gewebes führte. (Arnould, Ponfick, Kawasoye). Die Glomeruli bleiben bei diesem degenerativen Prozeß am längsten erhalten. Weshalb das Parenchym durch die Dilatation des Beckens in Mitleidenschaft gezogen wird, erklärt sich aus der Tatsache, daß das Nierenbecken aus einem intra- und extrarenalen Teil besteht.

Kitani beschreibt einen Fall, der die Veränderungen nach einer ein Jahr dauernden Ureterunterbindung zeigte. Er schreibt: „Während an den Hauptstücken und Sammelröhren der Niere weitestgehende Atrophie eingetreten war, waren die Glomeruli zum größten Teil in ihrer Struktur noch intakt.

Daß es zur raschen Atrophie ohne vorherige Hydronephrosenbildung kommen kann, wird von Keith und Snowden zwar bejaht, doch stellen sie es als ein seltenes Ereignis hin.

Scott kam in seinen Experimenten zu folgendem Ergebnis: Kompletter Verschluß des Ureters erzeugt konstanterweise eine Hydronephrose, deren Grad von der Dauer des Verschlusses abhängt.

Es wären noch die Ergebnisse des unvollständigen Ureterverschlusses zu erwähnen. Er wurde in der Weise ausgeführt, daß man den Ureter locker ligierte oder durch elastische Binden das Ureterlumen einengte. Die Resultate waren hierbei wenig übereinstimmend.

Scott sah ebenfalls eine Hydronephrose entstehen, die sich jedoch sehr langsam entwickelte.

Keine bedeutenden Veränderungen stellte Kawasoye nach partiellem Verschluß fest, und auch Ponfick war nicht in der Lage, durch loses Anschlingen stets eine Hydronephrose zu erzeugen.

Zusammenfassend kann man die Ergebnisse der experimentellen Unterbindung dahingehend ordnen, daß die totale Unterbindung immer eine Hydronephrose erzeugt. Eine evtl. eintretende primäre Atrophie des Parenchyms hatte meist

einen besonderen Grund. Die Ergebnisse der partiellen Stenosierung hatten kein übereinstimmendes Ergebnis.

Nun hat in jüngster Zeit Kairis darauf hingewiesen, daß die angewandte Art der Unterbindung den natürlichen Verhältnissen nur wenig Rechnung trägt und die Ergebnisse dieses nachgeahmten Steinverschlusses zu Fehlschlüssen führen müssen. Denn es ist festgestellt worden, daß durch die Ligatur des Ureters eine Schädigung seiner Adventitia erfolgt und durch diese Störungen in der nervösen Versorgung schon ohne Verschluß des Lumens eine Hydronephrose entstehen kann, eine Erscheinung, die unter das Kapitel der dynamischen Hydronephrosen fällt. Auch schon vorher wurden Einwände gegen die oben beschriebene Methodik der Ureterunterbindung laut.

So zeigte Fränkel (1901), daß der Ligaturfaden in das Ureterlumen einbrechen kann und dadurch die Methode unzuverlässig wird.

Kawasoyse sah stets einen Einbruch des Fadens in das Lumen mit anschließender Infiltration oder Abscedierung.

Aus allen diesen Gründen lehnte Kairis diese experimentelle Forschungsarbeit ab und suchte in seinen Arbeiten eine andere Versuchsanordnung anzustellen, um eine möglichst naturwahre Nachahmung des Ureterverschlusses zu erzielen.

K. verschloß das Ureterlumen am intramuralen Teil mittels eines Glasstöpsels nach vorausgegangenem Blasenschnitt. Hierdurch war einerseits ein vollständiger Verschluß des Harnleiters sichergestellt, andererseits fielen die oben genannten Schädigungen der Nerven und Ganglienzellen weg.

Bei einer zweiten Versuchsreihe führte der Forscher Metallstäbchen mit engem Lumen ein, die die Wirkungsweise der tunnelierten und gerillten Steine nachahmen sollten.

Auf die rein technische Methode sei hier nicht eingegangen, lediglich die Ergebnisse sollen in folgendem Erwähnung finden.

Die Ergebnisse für die erste Versuchsgruppe waren völlig übereinstimmend. Stets war eine Erweiterung des Nieren-

beckens bezw. eine Hydronephrose als Folgezustände des totalen Ureterverschlusses festzustellen. Eine rasche primäre Atrophie, wie sie von manchen Autoren angenommen wird, wurde niemals beobachtet.

Bei partieller Ureterblockierung zeigten sich die gleichen Resultate, jedoch traten die Veränderungen wesentlich langsamer ein.

Soweit war man nun in der Kenntnis der biologischen Vorgänge nach Steinverschuß gediehen. Die Resultate zeigten uns, wie die Niere in ihrer Struktur und ihrer Funktionsleistung auf die Harnsperrung durch einen Stein reagiert. Die logische Folge dieser Erkentnisse war nun die Frage: Sind die Vorgänge ganz oder zum Teil reversibel, ist die Niere in der Lage, diese Schädigung durch den Stein nach dessen Entfernung wieder auszugleichen oder nicht. Gerade die Beantwortung dieser Fragen sollten erst entscheidend für die endgültigen therapeutischen Maßnahmen werden. Erst die Gewißheit, daß eine Rückbildungsfähigkeit der Niere nach Steinverschluß im Sinne der Wiederherstellung der Funktion in der Tat möglich ist, ließ die konservative Therapie zu ihrem Rechte kommen.

Die eingangs erwähnten Versuche verfolgten den Zweck, die Zustandsänderungen der Niere nach Steinverschluß zu beobachten und zu studieren. Sie waren jedoch nicht geeignet, einen Aufschluß darüber zu geben, ob die Veränderungen eine Rückbildung zur Norm erfahren können. Dies lag schon allein an der Tatsache, daß die Ursache für die Nierenschädigung, die Ligatur, dauernde Veränderungen am Ureter setzte, die nicht oder nur zum Teil rückgängig zu machen waren. Darauf wies Kairis in seinen jetzt zu schildernden Versuchen hin. Diese wurden so gestaltet, daß der künstliche Verschluß im intramuralen Teil des Ureters jederzeit ohne nennenswerte Schädigungen aufgehoben werden konnte. Es wurden somit Verhältnisse geschaffen, die analog den nach vorübergehender Steineinklemmung vorkommenden Erscheinungen waren. K. ging nun so vor, daß er nach Ablauf einer bestimmten Zeit — 1—4 Wochen — wieder eine

Cystotomie vornahm und die Stäbchen entfernte. Die Versuchstiere wurden 4 Wochen danach beobachtet und dann getötet. Es schloß sich die morphologische und mikroskopische Untersuchung hierauf an.

Zwischen den partiellen und dem totalen Verschluß waren nun Unterschiede zu erkennen. Während der partielle Verschluß makroskopisch keine Veränderung der Niere nach 1-wöchentlicher Beobachtungszeit erkennen ließ, fanden sich nach einer 2 Wochen dauernden Verschlußzeit in situ deutliche Erweiterung und Verlängerung des Ureters, desgleichen eine geringfügige Erweiterung des beim Hunde intrarenal gelegenen Beckens. Bei einer Versuchsdauer von über zwei Wochen ließ die histologische Untersuchung mäßige Erweiterung der graden und gewundenen Kanälchen erkennen unter Erhaltung der Glomeruli. Nach Ansicht von K. bedeutet dies noch keine Einschränkung der Funktionstüchtigkeit der Niere.

Ganz anders gestaltete sich das Versuchsresultat bei totalem Verschluß. Eine Rückbildung der gesetzten Nierenschädigungen war nach einer vierwöchentlichen Verschlußzeit nicht mehr vorhanden. Stark ausgeprägt waren hier die histologischen Veränderungen. Der Verschluß von 3—4 Wochen führte zu irreparablen Schädigungen. Hingegen konnten sich die Parenchymschädigungen fast völlig zurückbilden, falls man einen weniger als drei Wochen dauernden Ureterverschluß anlegte.

Schon vor K. hat sich mancher Autor mit der Frage der Rückbildungsfähigkeit der Niere nach Steinverschluß beschäftigt. So zeigten die Experimente von Rautenberg (1906) das gleiche Ziel. Hierbei bediente er sich, wie die meisten Autoren, der Ligatur. Um nun den Ureter wieder durchgängig zu machen, wurde er eröffnet und in die Blase eingenäht. Das anfänglich geübte Verfahren, den eröffneten Ureter in die Haut einzunähen, wurde wegen der stets auftretenden, ascendierenden Infektion wieder aufgegeben. Er fand, daß zeitweiliger Ureterverschluß beim Kaninchen zu einer Schädigung des Nierenparenchyms in Form einer zu-

nehmenden Atrophie führt. Ihr schließt sich jedoch nach Schaffung normaler Verhältnisse eine Regeneration an. Rautenberg glaubt aber, daß dieses regenerierte Parenchym nicht lebensfähig sei, sondern es stellten sich, so sagt er, regressive Vorgänge und Veränderungen ein, die dann doch einen definitiven Untergang des Parenchyms verursachten. Diese eben genannten Erscheinungen treten schon nach 4 Wochen dauernder Ureterunterbindung ein. Je nach der Dauer der Harnstauung resultiert, wie R. sagt, eine mehr oder weniger große funktionelle Schädigung der Niere. Sie ist entweder völlig insuffizient (nach 6 sesp. 9 wöchentlicher Stauung) oder sie übernimmt die Funktion für eine Zeit wieder, bis der regressive Prozeß eine völlige Insuffizienz zur Folge hat.

Bozzi (1905) versuchte die Möglichkeit der Wiederaufnahme der Nierenfunktion nach experimentellem Eingreifen an 12 Hunden festzustellen. Das Resultat war nicht einheitlich. Während ein Teil der Hunde nach Nephrektomie der gesunden Seite in wenigen Stunden starb, erholte sich der andere in kurzer Zeit, ohne wesentliche Störung der Nierentätigkeit zu zeigen.

Bratford (1897) sah nach 11 -40-tägiger Dauer der Ureterunterbindung Hydronephrose eintreten. Es wurde hiernach die Ureterostomie angelegt. Wie sich herausstellte, war eine rasche Erholung der Niere zu beobachten.

Enderlen (1904) erzielte ebenfalls günstige Resultate.

Kawasoye konnte einen Totalausfall der Indigokarminausscheidung am 21. Tage feststellen, während sich nach Ausschaltung der Niere unter 3 Wochen die Indigokarminausscheidung fast völlig wieder einstellte.

Kneise legt einer kurzdauernden Parenchymschädigung keinen allzu großen Wert bei. Er glaubt vielmehr, daß das geschädigte Nierenparenchym, wie es beispielsweise bei Parenchyamoperationen der Fall ist, sich schnell erholt. Wenn er auch für die Niere im Ureterverschluß stets eine Gefahr sieht, zeigen ihm seine klinischen Fälle, von denen er einen Teil veröffentlichte, daß über die Erholungsfähigkeit noch zu pessimistische Auffassungen bestehen.

Aus den geschilderten Versuchen und den klinischen Beobachtungen ergibt sich die Tatsache, daß die Erholungsfähigkeit einer Niere generell oder schematisch nicht in eine Formel gefaßt werden kann. Zweifellos hat die Regeneration des geschädigten Nierenparenchyms Grenzen. Zwischen leichter und schwerer Schädigung, sei sie entzündlich oder mechanisch bedingt, liegt aber ein weites Feld, nie ist der Grad der Parenchymschädigung ein gleichmäßiger, vielmehr finden sich stets leichte und schwere Störungen nebeneinander.

Auch ist der Grad der Schädigung nicht allein maßgebend für die Reparationsfähigkeit. Die Erholungs- und Anpassungsfähigkeit eines jugendlichen Organismus muß hierbei wohl höher veranschlagt werden. Eine wesentliche Rolle spielt auch der Bedarf des Körpers an Nierengewebe, worauf Grauhahn auf dem vorjährigen Chirurgen-Kongreß hinwies. Es leuchtet ein, daß die Reparationsvorgänge einer geschädigten Solitärniere anders, d. h. intensiver verlaufen werden, als bei vorhandener, gesunder und durch kompensatorische Hypertrophie noch leistungsfähiger Niere.

Welche Bedeutung dem Bedürfnis des Körpers bei den Regenerationsvorgängen zukommt, hat Hinman experimentell nachgewiesen. Seine zahlreichen Versuche zeigten, daß die Reparation einer experimentell erzeugten Hydronephrose nach Beseitigung des Hindernisses unbefriedigend bleibt, solange eine zweite gesunde Niere vorhanden ist. Wurde aber diese bislang gesunde zweite Niere allmählich außer Funktion gesetzt, so trat dann eine erstaunliche Erholung der hydronephrotisch entarteten Niere ein. Der Organismus führt demnach die Gesundung, wenn man so sagen will, nur so weit durch, als es für seine Bedürfnisse notwendig ist, ohne im allgemeinen seine Leistungsfähigkeit dabei zu erschöpfen.

In folgendem wird über einige anatomische und funktionelle Nachuntersuchungen von Patienten der Marburger Chirurgischen Universitätsklinik, die an Harnleiter- bezw. Nierensteinen litten, berichtet. Diese Untersuchungen zeigen

die Möglichkeit einer anatomischen und funktionellen Reparation auch bei längere Zeit anhaltenden, kompletten Entleerungsstörungen. Diese Feststellungen berechtigen zu einem weitgehenden, konservativen Verhalten bei Harnleitersteinen, solange es sich um die Folgen einer aseptischen Harnstauung handelt.

Bei den mitgeteilten Beobachtungen handelt es sich um aseptisch verlaufende Fälle bezw. um solche, die von einer unbedeutenden Infektion begleitet waren.

Die pyelographischen Nachuntersuchungen wurden entsprechend der ersten Untersuchung entweder transvesikal oder in Form der Ausscheidungsurographie vorgenommen. Da die transvesikale Pyelographie im Hinblick auf die Darstellung anatomischer Veränderungen für leistungsfähiger gehalten wird, als die Ausscheidungsurographie, so wurde letztere nur dort angewandt, wo die transvesikale Pyelographie wegen Behinderung des Ureterenkatheterismus nicht möglich war. Die Ergebnisse der Nachuntersuchungen mittels der intravenösen Pyelographie müssen mit gewisser Vorsicht bewertet werden, da eine zu geringe Füllung, infolge geringer Diurese, einen falschen, weil zu günstigen Eindruck von der scheinbar eingetretenen Rückbildung vermitteln könnte.

Abb. 1 und 2 (Fall 1) Chr. W. weibl.
(vergl. Abb. 1 u. 2)

I. Untersuchung.

Anamnese: Seit ¼ Jahr Beschwerden in der linken Flanke. Seit 14 Tagen vermehrte Beschwerden und gehäufte Koliken.

Befund: Allgemeiner Zustand o. B.

Urin: Klar, sauer, 1020.

Mikrosk.: Erythrozyten +

Nierenfunkt. mit Indigkarmin: Rechts nach 3½ Minuten, links nach 12 Minuten keine Ausscheidung.

Röntgenübersichtsaufnahme: o. B.

Ureterenkatheterismus: stößt links weit oben auf ein Hindernis, das leicht zu überwinden ist. Darauf entleert sich sofort reichlich Urin in kontinuierlicher Tropfenfolge und die Schmerzen hören schlagartig auf.

Pyelographie: zeigt starke gleichmäßige Nierenbeckenkelchdilatation.

Diagnose: Strahlendurchlässiger Stein im oberen Harnleiterabschnitt.

Therapie: Konservativ. Der Stein wird nach einigen Tagen spontan in die Blase ausgestoßen; da er nicht entleert wird, wird er cystoskopisch entfernt. Entlassung.

II. Untersuchung. (Nach 3 Monaten)

Niere funktionell (Indigkarmin) und anatomisch normal.

Abb. 3 und 4 (Fall 2) M. B. weibl. 33 Jahre alt.

I. Untersuchung.

Anamnese: Seit 7 Jahren Nierensteinkoliken beiderseits. Vor 6 Jahren zwei Steine abgegangen. Vor 9 Monaten letzte Kolik links.

Jetzige Klagen: Zeitweise Schmerzen in der linken Lendengegend.

Befund: Allgemeines und Brustorgane o. B. linke Niere leicht druckempfindlich.

Urin: Klar mit Flocken, sauer, 1020.

Eiweiß: Hauch.

Mikrosk.: Leukozyten (+), Epithelien + Erythrozyten +

Nierenfunkt.: Rechts nach 4 Minuten mittelblauer kräftiger Strahl, links Ausfall.

Röntgenbefund: Dattelkerngroßer Harnleiterstein links.

Pyelogr.: Zierliches Beckenkelchbild rechts, prähydronephrotische Beckenkelchdilatation links oberhalb des Steines.

Therapie: Ureterotomie vorgeschlagen.

II. Untersuchung. (Nach 2 Monaten).

Anamnese: Vor 1 Monat Harnleiterstein operativ entfernt.

Jetzige Klagen: Keine Beschwerden.

Befund: Frische Flankenschnittnarbe links,
sonst o. B.
Urin: Klar mit Flocken, sauer 1017,
Eiweiss: negativ.
Mikrosk.: Leukozyten (+), Epithelien +
Nierenfunkt.: Rechts nach 4½ Minuten
mittelblauer kräftiger Strahl, links
nach 6 Minuten abgeschwächt.

Röntgenbefund: Normales, kaum noch erweitertes Nierenbeckenkelchsystem links.

Abb. 5 und 6 (Fall 3) G. G. männl. 41 Jahre alt.
I. Untersuchung.

Anamnese: Vor 5 Jahren Oberschenkelfraktur links. Vor 4 Jahren Koliken beiderseits mit Abgang von rötlichen Steinen. Vor 1 Jahr Steinabgang mit Koliken.

Jetzige Klagen: Zeitweises Druckgefühl in der Lendengegend. Schmerzen in der Harnblase.

Befund: Allgemeines und Brustorgane o. B. Verkürzung des linken Beines. Linke Nierengegend leicht druckempfindlich.

Urin: Klar mit Flocken, sauer, 1022.

Eiweiß: negativ.

Mikrosk.: Leukozyten (+) Erythrozyten (+) Urate.

Nierenfunkt.: Rechts nach 4 Minuten tiefblauer kräftiger Strahl, links Ausfall.

Röntgenbefund: Pfefferkorngroßer Stein und Grieskörnchen im oberen Kelch der rechten Niere. Bohnengroßer viereckiger Harnleiterstein links in Höhe des 3. Lendenwirbels.

Pyelogr.: Annähernd normales Beckenkelch-Harnleiterbild rechts, starke, kugelige Kelchdilatation links.

Therapie: Ureterotomie links vorgeschlagen.

II. Untersuchung: (Nach 1½ Jahren)

Anamnese: Operation vor 1½ Jahren, vor 13 Monaten Steinabgang rechts. Im letzten Jahr zeitweise Ziehen in linker Harnleitergegend, Griesabgang.

Jetzige Klagen: Linksseitige Schmerzen am Vorderleib.

Befund: Allgemeines und Brustorgane o. B. Alte Flankenschnittnarbe links. Fistelnde Frakturstelle am linken Oberschenkel.

Urin: Klar mit Flocken, sauer, 1025,
Eiweiß und Zucker negativ.
Mikrosk.: Leukozyten (+).
Nierenfunkt.: Rechts nach 4 Minuten, links nach 5 Minuten gutblauer kräftiger Strahl.

Röntgenbefund: Normales Beckenkelchbild links.

Abb. 7 und 8 (Fall 4) M. N. weibl. 24 Jahre alt.

I. Untersuchung.

Anamnese: Seit 5 Jahren Magenbeschwerden. Vor 3 Monaten Stein in rechter Niere röntgenologisch festgestellt. Kein Blut- oder Steinabgang beobachtet.

Jetzige Klagen: Zeitweise Schmerzen beim Gehen oder nach dem Essen.

Befund: Allgemeines und Brustorgane o. B.

Urin: Klar mit Flocken, sauer, 1020,
Eiweiß: 0,5%
Mikrosk.: Sargdeckel +, Leukozyten (+) Epithelien (+)
Nierenfunkt: links nach 3 Minuten tiefblauer kräftiger Strahl, rechts nach 8 Minuten feinblau.

Röntgenbefund: Dreieckiger großer Nierenbeckenstein rechts, beginnende Steinbildung im unteren Kelch der rechten Niere.

Pyelog.: Rechts klobige hochgradige intrarenale Dilatation sämtlicher Kelche, links annäherd normal.

Theraphie: Pyelotomie vorgeschlagen.

II. Untersuchung. (Nach 2¹/₂ Jahren)

Anamnese: Vor 2¹/₄ Jahren Nierensteinoperation rechts (Stein entfernt)

Jetzige Klagen: Zeitweise Ziehen in Lendengegend. Matt.

Befund: Allgemeines und Brustorgane o. B.
Reizlose alte Flankenschnittnarbe rechts.
Urin: Klar mit Flocken, sauer, 1018.
Eiweiß negativ.
Mikrosk.: Leukozyten (+) Epithelien (+)
Nierenfunkt.: Links nach 4 Minuten mittelblauer kräftiger Strahl, rechts nach 5¹/₂ Minuten mittelblauer leidlich kräftiger Strahl.

Röntgenbefund: Normales Beckenkelchbild links, mäßig starke Endauftreibung der Nierenkelche rechts.

Abb. 9 und 10 (Fall 5) H. Sch. weibl. 40 Jahre alt

I. Untersuchung.

Anamnese: Seit 1¹/₂ Jahren zeitweise, besonders nach körperlichen Anstrengungen bohrende Schmerzen in der rechten Lendengegend, die ganz vereinzelt leicht kolikartigen Charakter annahmen. Seit 3 Wochen haben die Beschwerden wesentlich zugenommen und Patientin hatte auch einige, sehr heftige Koliken; in die Leistengegend ausstrahlende Schmerzen.

Befund: Allgemeinzustand o. B.
Urin: Leicht getrübt; Sediment: vereinzelte Leukozyten, reichlich Erythrozyten.

Röntgenleeraufnahme: Schwacher, steinverdächtiger, bohnengroßer Schatten im rechten Nierenfeld, der mit dem Schatten der 12. Rippe zusammenfällt.

Indigkarminprobe: Ausscheidung links nach 3 Minuten, rechts nach 7 Minuten.

Ureterenkatheterismus: Unbehindert.

Pyelographie: Starke Erweiterung der Kelche, besonders im oberen Pol.

Diagnose: Nierenbeckenstein rechts.

Therapie: Entfernung des Steines durch Pyelotomie.

II. Untersuchung (Nach 4 Wochen).

Indigkarminausscheidung rechts nach $3^1/_2$ Minuten; bereits wesentlicher Rückgang der Erweiterung.

Abb. 11 u. 12 (Fall 6) K. Sch. männl.

I. Untersuchung.

Anamnese: Seit fast 2 Jahren dumpfe, bohrende Schmerzen in der rechten Nierengegend, einige heftige Koliken. In der letzten Zeit stärkere Beschwerden.

Befund: Allgemeinzustand o. B.

Urin: Vereinzelte Leukozyten und Erythrozyten: 1021.

Cystoskopie: o. B.

Indigkarminprobe: Ausscheidung links nach 3 Minuten: rechts schwache Färbung nach 10 Minuten.

Röntgenaufnahme: Bohnengroßer, steinverdächtiger Schatten im rechten Nierenfeld.

Pyelographie: Links o. B.; rechts sehr starke Erweiterung des oberen Kelches.

Therapie: Entfernung des Steines durch Pyelotomie.

II. Untersuchung. (Nach $^3/_4$ Jahr).

Rechte Niere anatomisch und funktionell nicht mehr geschädigt.

Abb. 13 u. 14 (Fall 7) H. Sch. männl. 29 Jahre alt.

I. Untersuchung.

Anamnese: Vor 7 Monaten Nierensteinkoliken links.

Jetzige Klagen: Zeitweise Ziehen in linker Nierengegend.

Befund: Brustorgane o. B. Linke Niere etwas druckempfindlich.

Urin: Leicht trüb, gelb, sauer, 1020.

Eiweiß: Hauch, Zucker negativ.

Mikrosk.: Leukozyten + Erythrozyten ++

Nierenfunkt: Rechts nach 4 Minuten tiefblauer kräftiger Strahl, links bis 8 Minuten kein Blau.

Röntgenbefund: Dreieckiger knapp haselnußkerngroßer Nierenbeckenstein links.

Pyelogr.: Normales Beckenkelchbild rechts, sehr starke Beckenkelcherweiterung links.

Therapie: Pyelotomie links.

II. Untersuchung. (Nach 6 Monaten)

Anamnese: Vor 5 Monaten Pyelotomie links.

Jetzige Klagen: Zeitweise Ziehen in rechter Nierengegend.

Befund: Brustorgane o. B. Reaktionslose Flankenschnittnarbe links.

Urin: Klar, sauer, 1012. Eiweiß negativ

Mikrosk.: Oxalate, Leukozyten (+)

Nierenfunkt.: Rechts nach $4^1/_2$ Minuten, links nach 5 Minuten, beiderseits mittelblauer kräftiger Strahl.

Röntgenbefund: Zierliches, postoperativ mäßig verzogenes Beckenkelchsystem links. Frühere, starke Dilatation völlig zurückgebildet.

Patient verliert 1 Monat später einen sehr kleinen Stein, vermutlich aus der rechten Niere und ist seitdem völlig beschwerdefrei.

Abb. 1

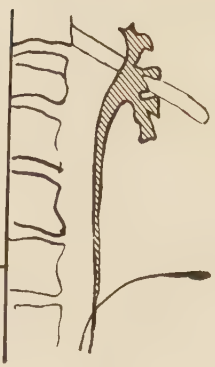

Abb. 2

Abb. 3

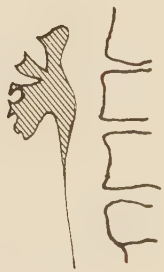

Abb. 4

Abb. 5

Abb. 6

Abb. 7.

Abb. 8

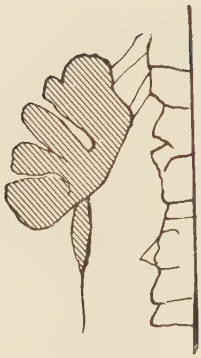

Abb. 9

Abb. 10

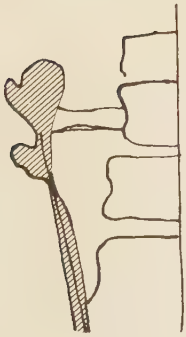

Abb. 11

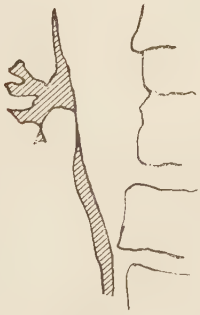

Abb. 12

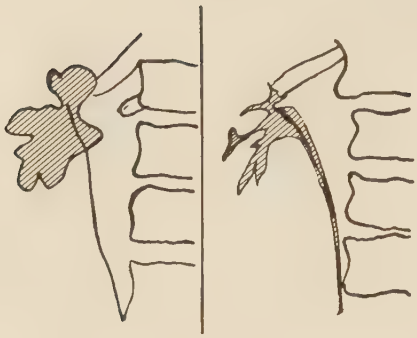

Abb. 13 Abb. 14

Aus der Tatsache, daß Erweiterungszustände, auch erheblichen Ausmaßes, einer weitgehenden funktionellen und anatomischen Erholung fähig sind, ergibt sich die Berechtigung, bei solchen zum Beispiel durch Ureterstein bedingten Zuständen einen äußerst konservativen Standpunkt einzunehmen. Keinesfalls darf aus dem Nachweis auch erheblicher Dilatationen die Berechtigung zur Nephrektomie hergeleitet werden. Daß dies nur für aseptische Fälle zutrifft, wurde bereits oben erwähnt. Ganz abgesehen davon, daß durch die Infektion eine schnellere und stärkere Schädigung der Niere in ihrer Funktion erfolgt, setzt sie durch Infiltration und Degeration die Nierenbecken- und Uretermuskulatur in ihrer Elastizität herab, sodaß die anatomische Rückbildungsfähigkeit verloren geht.

Die Rückbildungsfähigkeit gilt auch nur für mechanisch bedingte Stauungszustände, nicht aber für Erweiterung primär atonischer Natur. Bei diesen atonischen Zuständen ist eine Rückbildung nicht zu erwarten, sie sind mangels jeder mechanischen Ursache als Folge einer dynamischen, also funktionell bedingten Entleerungsstörung zu betrachten, die ihre Ursache in einer Innervationsstörung hat. Die hierbei entstehenden Konkremente sind als sekundäre Steinbildungen aufzufassen. Ihre operative Entfernung würde keinen Sinn haben, das Steinrezidiv würde sehr bald folgen, da ja die

die Steinbildung begünstigenden Faktoren (Stauungszustände) nicht behoben werden können.

Zu dem Problem der Rückbildung der Stauungszustände ist schließlich noch zu bemerken, daß diese günstige Beurteilung nur für inkomplette Entleerungsstörungen Geltung hat. Bei komplettem Verschluß der Niere stellt sich, wenn das Hindernis erst nach 3—4 Wochen behoben wird, zunächst zwar eine Erholung der Niere in anatomischer und funktioneller Hinsicht ein. Bei vorhandener zweiter Niere ist sie aber, wie die Versuche Hinmans zeigen, nur vorübergehend und macht bald einer Inaktivitätsatrophie Platz. Es ergibt sich daraus die Notwendigkeit bei Uretersteinen, die einen kompletten Verschluß bedingen, nicht zu lange die konservativen Versuche der Steinelimination fortzusetzen, da das Gewebe infolge der gedrosselten Blutzirkulation bald bindegewebig degeneriert.

Es sei mir zum Schluß gestattet, Herrn Professor Hans Boeminghaus für die Überlassung des Themas, sowie Durchsicht der Arbeit und Übernahme des Referates ergebenst zu danken.

Literatur.

Blatt: Erzeugung von dynamisch funktionell bedingten Hydronephrosen durch Sympathektomie am Ureter. Zeitschr. f. Urol. Chirurg Bd. 25 S. 148.

Boeminghaus: Urologische Diagnostik und Theraphie S. 290 und S. 35.

Boeminghaus: Zeiss: Zur Erholungsfähigkeit mechanisch bedingter Stauungszustände im Nierenbecken-Harnleiter-System.

Chwalla: Das Spätschicksal unserer Nieren- und Uretersteinfälle. Zeitschr. f. Urol. Chirurg. Bd. 25 S. 157.

Cohnheim: Allgemeine Pathologie, Bd. II.

Fedoroff: Meine Erfahrung bei Nephrolithiasis Zeitschr. f. Urolog. Bd. 1928 S. 123.

Fillenz: Haas: Beiträge für Diagnose und Theraphie des Uretersteins. Zeitschr. f. Urologie Bd. 1930 S. 161.

Fuchs: Die Hydromechanik der Niere. Zeitschr. f. Urol. Chirurg. Bd. 33 S. 1.

Fuss: Schilz: Nachuntersuchung von 250 Fällen von Ureterstein Zeitschr. f. Urologie. Bd. 1932 S. 186.

Hryntschak: Zur Anatomie und Physiologie des Nervenapparates der Harnblase und des Ureters. Zeitschr. f. Urol. Chirurg Bd. 18 S. 86.

Janssen: Intravenöses Pyelogramm und Funktionsprüfung der Einzelnieren. Zeitschr. f. Urologie. Bd. 1931 S. 15.

Kairis: Über die Erholungsfähigkeit der durch Steineinklemmung im Harnleiter blockierten Niere. Zeitschr. f. Urologie. Bd. 1930 S. 116.

Kairis: Experimentelle Studien über die Folgen der Steineinklemmung im Ureter. Arch. f klin. Chirurg. Bd. 143 S. 439.

Katzenstein: Zur Aetiologie der Hydronephrosen. Zeitschr. f. Urol. Chirurg. 22 S. 357.

Kneise: Zur Frage der Nierenstein-Harnleitersteinoperation und der Erholungsfähigkeit des Nierengewebes bezw. seiner Funktion. Zeitschr. f. Urologie. Bd. 1929.

v. Lichtenberg: Ueber den Begriff Hydronephrose etc. Zeitschr. f. Urologie. Bd. 1924 S. 585.

— — Ueber konservative Nierenchirurgie Zeitschr. f. Urol. Chirurgie. Bd. 29 S. 161.

— — Zentr. Blatt f. ges. Chirurgie Band 50. S. 777.

Nicolich: Fernresultate der konservativen Operationen bei Nephro- und Ureterolithiasis mit besonderer Berücksichtigung der Funktion der Niere, des Nierenbeckens und des Harnleiters. Zeitschr. f. Urol. Chirurg. Bd. 37 S. 243.

Pollak: Die Behandlung der Nieren- und Harnleitersteine. Zeitschr. f. Urol. Chirurgie. Bd. 22 S. 387.

Strauß: Mandel: Steine bei Anomalien der Harnwege, sowie sekundäre Nierenveränderungen bei Steinerkrankungen. Zeitschr. f. Urol. Chirurgie. Bd. 37 S. 255.

Zeiß: Kairis: Beiträge zur modernen Diagnostik und Therapie der Nephrolithiasis. Zeitschr. f. Urologie. Bd. 1929 S. 241.

Die Nierensteinkrankheit an der Leipziger Universitätsklinik im Dez. 1920–1929. Arch. klin. Chirurg. Bd. 164 S. 595.

Lebenslauf.

Ich, Franz Josef Christian Ludwig von Stieglitz, Sohn des Majors d. L. Franz von Stieglitz und der Hildegarde, geb. Schetena, bin am 22. August 1907 zu Bad Soden geboren. Nach meiner Vorschulzeit besuchte ich das Wilhelmsgymnasium zu Kassel, wo ich im März 1927 das Abiturientenexamen bestand. Nach meinem vorklinischen Studium in München und Marburg legte ich im April 1931 die medizinische Vorprüfung in Marburg ab und bestand dortselbst im Februar 1934 das Staatsexamen. Die ersten 8 Monate meiner Praktikantenzeit arbeitete ich in der chirurgischen Universitätsklinik zu Marburg. Seit 1. November bin ich in Kassel am Krankenhaus Rotes Kreuz, Innere Abteilung, als Praktikant tätig.

Meine akademischen Lehrer waren:

in München: die Herren Professoren Frank, v. Frisch, v. Goebel, Mollier, Romeis, Vogt, Wassermann, Wieland, Wien.

in Marburg: die Herren Professoren Baur, Boeminghaus, Eimer, Freudenberg, Göppert, Grüter, Hildebrand, Mauz, Klapp, Klewitz, Kretschmer, Naujoks, Neumann, Pfannenstiel, Ruete, Schubert, Schwenkenbecher, Uffenorde, Versé, Wiedhopf.